



Efektifitas Penggunaan *Inverted Labial Bow* pada Maloklusi Kelas III Skeletal (Laporan Kasus)

Nelvi Yohana¹, Siti Bahirrah²

Korespondensi : nelvi.yohana; nelviyohana@yahoo.com; Telp: +6281375136616

Abstract

The prevalence of Class III malocclusion in the Asian population is between 9% to 19%. Early treatment for Class III malocclusion can be done with some modified intervention on the growth stage. The inverted labial bow appliance was applied on Class III malocclusion patient in growth period show an effective result. The study showed the effectiveness of inverted labial bow appliance on Class III malocclusion. A 9 years 4 months old girl patient came with unaesthetic problem. Lateral cephalometric examination revealed a skeletal Class III malocclusion (ANB -1° , Wits appraisal -8 mm). Removable orthodontic appliance with inverted labial bow and expansion screw was applied on the maxilla of this patient. The treatment was carried out for 9 months. The result of this treatment was skeletal Class I (ANB 2° , Wits appraisal -4 mm). This procedure was simple and effective to correct the skeletal Class III malocclusion on growth stage patient.

Keywords: *Inverted labial bow, Skeletal, Class III, Removable, Effectiveness*

Affiliasi penulis : ¹ Faculty of Dentistry, Universitas Andalas, Padang, Indonesia, ² Faculty of Dentistry, Universitas Sumatera Utara, Medan, Indonesia

PENDAHULUAN

Maloklusi kelas III skeletal berhubungan dengan deviasi hubungan sagital antara maksila dan mandibula yang ditandai dengan adanya defisiensi maksila dan/atau posisi maksila yang lebih ke belakang, atau adanya prognati mandibula dan/atau posisi mandibula lebih ke depan.^{1,2,3} Perawatan dini pada pasien dengan maloklusi Kelas III dapat mengurangi kebutuhan perawatan ortodontik kamufase atau pembedahan pada periode gigi permanen.^{4,5} Kasus *crossbite* anterior pada anak-anak juga memerlukan intervensi dini karena dapat berkontribusi pada terjadinya maloklusi kelas III skeletal.²

Manajemen ortopedi dini dari maloklusi Kelas III sebaiknya dilakukan pada tahap akhir gigi desidui atau tahap awal gigi bercampur, sebelum *growth spurt*.⁴ Tindakan interseptif ini sangat diperlukan karena maloklusi Kelas III skeletal menunjukkan kecenderungan memburuk seiring waktu.⁶ Kegagalan maksila untuk tumbuh secara vertikal dapat menyebabkan mandibula *overclosure*, mandibula berotasi ke atas dan ke depan sehingga mandibula prognati yang dapat disebabkan oleh posisi dan ukuran mandibula.²

Perawatan ortopedi memodifikasi pertumbuhan sehingga mendapatkan hasil yang sukses pada anak-anak yang memiliki maksila retrognati dan mandibula yang normal. Peranti ortopedi juga mengurangi keparahan maloklusi skeletal sehingga meminimalisir kemungkinan dilakukannya pembedahan ortognatik.⁷ Terdapat berbagai metode untuk mengoreksi maloklusi Kelas III skeletal dengan modifikasi



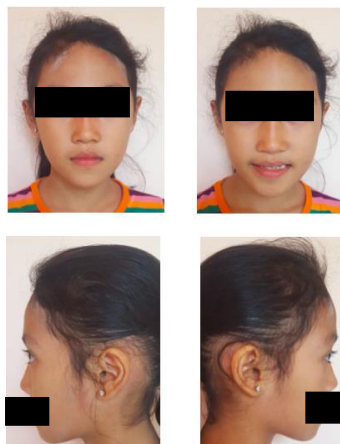pertumbuhan pada periode gigi desidui atau bercampur, seperti *face mask*, peranti Frankel III, bionator, *chin cup*, dan *inverted labial bow*.^{3,4,8,9} Penelitian Tollaro dkk 1995 dan 1996 menunjukkan bahwa perawatan maloklusi Kelas III pada gigi desidui menggunakan peranti fungsional *removable mandibular retractor/inverted labial bow* menghasilkan efek yang signifikan pada arah pertumbuhan kondilus dan pada ukuran dan bentuk mandibula.¹⁰ Kemampuan *inverted labial bow* mengubah pola pertumbuhan pada perawatan dini maloklusi Kelas III skeletal telah disebutkan dalam beberapa studi baik pada periode gigi bercampur awal maupun akhir.⁸ Alat ini memiliki *labial bow* yang dimodifikasi, yang akan berkontak dengan permukaan labial gigi insisivus mandibula, peninggi gigitan akrilik yang memungkinkan terjadinya pertumbuhan normal dari maksila dan mengoreksi overjet yang negatif.¹¹

KASUS

Seorang anak perempuan usia sembilan tahun empat bulan suku minang, dirujuk ke Klinik Ortodontik Fakultas Kedokteran Gigi USU karena orang tuanya khawatir dengan penampilan gigi anterior rahang bawah yang maju dan wajah yang tidak estetik. Berdasarkan anamnesis didapatkan bahwa terdapat keluarga dengan maloklusi Kelas III skeletal. Pemeriksaan ekstraoral tampak bibir atas retrusi dengan protrusi bibir bawah, wajah simetri (Gambar 1). Pemeriksaan intraoral menunjukkan bahwa pasien berada pada periode gigi bercampur, *crossbite* anterior (*overjet* -3,0 mm), *overbite* +3 mm, deviasi garis median gigi pada mandibula ke sisi kiri (0,5 mm) dan hubungan molar Kelas I Angle (Gambar 2).

Radiografi panoramik menunjukkan bahwa benih gigi permanen lengkap dan dari analisis sefalometri didapat hubungan rahang Kelas III skeletal (Gambar 3; Tabel 1) dengan maksila retrognatik dan mandibula normal (SNA 78°, SNB 79°, ANB -1°, Wits appraisal -8 mm), pola wajah hiperdivergen (FMA 30.5°, NSGn 69°). Inclinasi gigi insisivus maksila normal (UI-SN 69°) dan gigi insisivus mandibula proklinasi (LI-MP 94°).

Evaluasi maturasi vertebra servikal dengan menggunakan tahap perkembangan oleh Hassel dan Farman menunjukkan bahwa pasien berada dalam tahap transisi dengan sisa pertumbuhan pubertas sebesar 25% sampai 65 persen. Tujuan perawatan pada kasus ini adalah mengoreksi maloklusi Kelas III skeletal, *crossbite* anterior, mendapatkan lingkungan yang normal untuk pertumbuhan maksila, memperbaiki profil wajah dan mencapai oklusi yang sesuai dengan *overjet* dan *overbite* yang normal.



Gambar 1. Foto ekstraoral sebelum perawatan

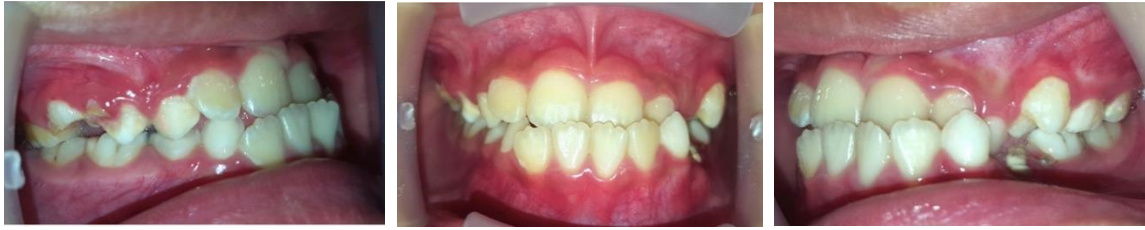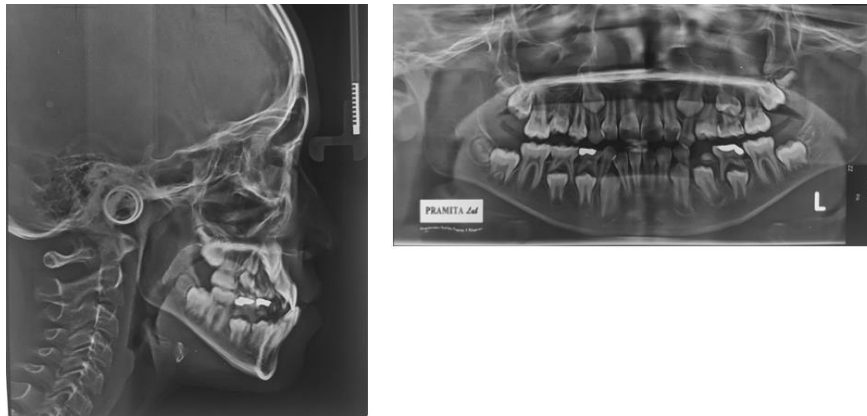

Gambar 2. Foto intraoral sebelum perawatan

Gambar 3. Foto panoramik dan sefalometri sebelum perawatan

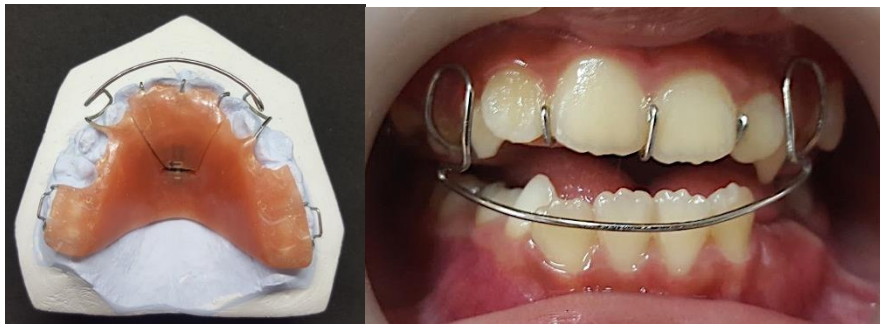Table 1. Evaluasi sefalometri sebelum dan setelah perawatan

Pengukuran	Mean	SD	Sebelum Perawatan	Setelah Perawatan
Skeletal				
SNA°	82°	±2	78° (<)	80° (N)
SNB°	80°	±2	79° (N)	78° (N)
ANB°	2°	±2	-1° (<)	+2° (N)
NAPog°	0°	-8.5 s/d +10	-1° (N)	4° (N)
MP : SN°	32°	±2	40° (>)	41° (>)
NSGn° (Y-axis)	65°	±3	69° (>)	71° (>)
Pog : NB mm	2 mm	±1	0 mm (<)	1 mm
SGo : NMe %	68%	±4	60,3 % (<)	57,5% (<)
Wits appraisal	0	2	-8 mm (<)	-4 mm (<)
FMA	22 – 28°		30.5° (>)	30.5° (>)
FMIA	68°		56° (<)	65.5° (N)
IMPA	87°		94° (>)	84° (N)
Dental				
UI : LI °	130°	±2	126° (<)	131° (N)
UI : SN°	104°	±2	102° (N)	104° (N)
LI: MP°	90°	±2	94° (>)	84° (<)
UI : APog mm	4 mm	±2	5 mm (N)	9 mm (>)
LI: NB mm	4 mm	±2	9 mm (>)	7 mm (>)
Bidang E : LS mm	+1 mm		-4 mm (<)	1 mm (N)
Bidang E : LI mm	0 mm		3 mm (>)	0 mm (N)



Penanganan kasus ini dilakukan dalam 2 tahap. Perawatan fase I dilakukan dengan menggunakan peranti lepasan dengan *inverted labial bow* dan sekrup ekspansi untuk mengoreksi diskrepansi skeletal dan mendapatkan *overjet* positif. Kemudian dilanjutkan dengan perawatan fase II, yaitu dengan peranti ortodonti cekat untuk mendapatkan kesejajaran gigi yang baik pada maksila dan mandibula.

Perawatan dimulai dengan peranti maksila *removable* yang memiliki tiga karakteristik khusus, (1) *labial bow* anterior yang dibuat dengan stainless steel wire 0,9 mm yang diadaptasi pada permukaan labial gigi insisivus mandibula, (2) klamer retensi yaitu *Adams clasps* dan *interdental clasp*, dan (3) peninggi gigitan posterior resin akrilik ketebalan 2 sampai 3 mm sehingga memungkinkan pergerakan gigi insisivus maksila ke labial, *slow expansion screw* ditempatkan pada sisi palatal gigi anterior maksila (Gambar 4).



Gambar 4. *Inverted labial bow* dengan sekrup ekspansi pada maksila

Lakukan pemasangan peranti dimana pada tahap awal peranti terpasang dengan benar dan pasif dalam rongga mulut pasien; *Adams clasp* pada molar pertama maksila, *interdental clasp* pada interdental insisivus maksila dan pelat akrilik dengan *slow expansion screw* di palatum. Pastikan *inverted labial bow* terpasang pasif pada labial gigi insisivus mandibula dan tidak perlu mengaktifkan sekrup ekspansi. Pasien dilatih untuk memakai dan melepas peranti beberapa kali, dan diinstruksikan untuk menggunakan peranti sepanjang waktu termasuk malam hari dan dilepas hanya saat makan dan menyikat gigi. Kontrol selanjutnya dilakukan setelah 1 minggu pemakaian peranti untuk mengaktifkan *inverted labial bow* dan sekrup ekspansi. Pasien diinstruksikan untuk mengaktifkan sekrup ekspansi 2 kali selama seminggu sampai *overjet* negatif terkoreksi. Kontrol berkala dijadwalkan setiap dua sampai tiga minggu sekali. Perawatan fase I berlangsung selama sembilan bulan.

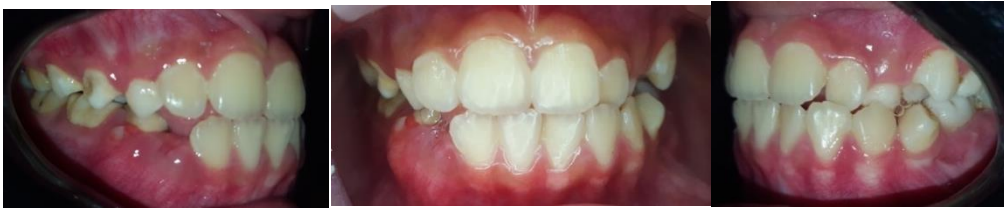Setelah sembilan bulan perawatan, didapatkan hubungan skeletal menjadi Kelas I dengan tingkat kekooperatifan perawatan yang buruk, terutama mengenai aktivasi sekrup ekspansi. Meskipun demikian, terdapat perbaikan signifikan dari *crossbite* anterior dan peningkatan estetika wajah pasien (Gambar 5 dan 6). Penulis menyelesaikan tahap pertama perawatan yang kemudian akan dilanjutkan dengan perawatan fase kedua.

Pemeriksaan sefalometrik setelah perawatan (Gambar 7, Tabel I) menunjukkan bahwa hubungan anteroposterior membaik (SNA 80°, SNB 78°, ANB 2°), menjadi hubungan skeletal Kelas I, inklinasi gigi insisivus maksila meningkat tapi dalam nilai normal (104°), inklinasi gigi insisivus bawah berkurang/retroklinasi (84°), hubungan interinsisal menjadi normal (131°) dan terjadi sedikit peningkatan pertumbuhan vertikal wajah. Analisis jaringan lunak menunjukkan bibir bawah bergerak ke belakang dan bibir atas ke depan sehingga estetis wajah pasien meningkat (Gambar 8).

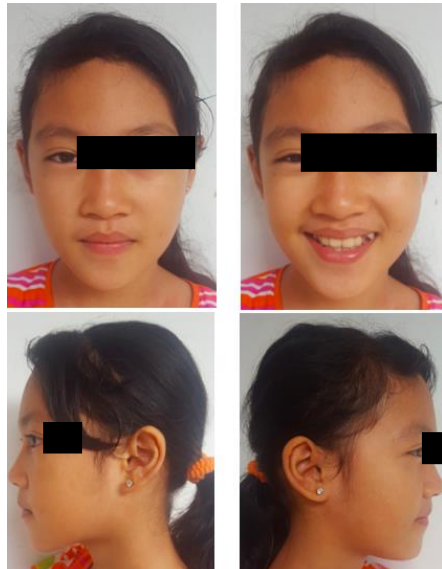
DISKUSI

Modifikasi pertumbuhan pada maloklusi Kelas III skeletal dapat dicapai dengan menghambat atau mereduksi pertumbuhan mandibula dan/atau stimulasi pertumbuhan maksila dengan melakukan traksi.⁹ Maloklusi Kelas III dapat mengganggu pertumbuhan normal rahang dan dapat menyebabkan deformitas wajah yang parah apabila tidak dirawat pada tahap awal perkembangan.⁴

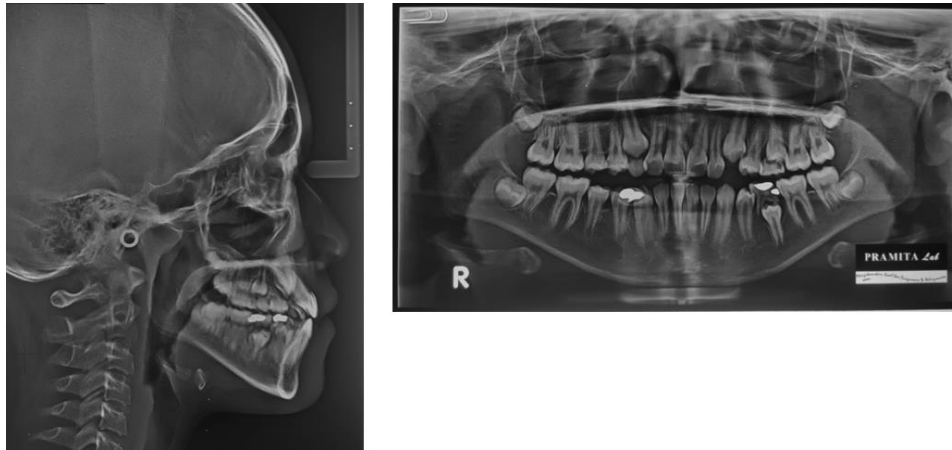
Laporan kasus ini menggunakan peranti ortopedi *removable* pada lengkung maksila dengan *inverted labial bow* dan *slow expansion screw*. Peranti ini telah digunakan dalam berbagai literatur dengan hasil klinis yang baik. Nama lain dari peranti ini adalah *prognetic modified appliance*, *removable mandibular retractor* dan *Eschler arch*.⁶ Peranti *inverted labial bow* yang dikombinasikan dengan sekrup ekspansi ini digunakan sebagai alternatif untuk mengoreksi *crossbite* anterior pada perawatan awal pasien Kelas III skeletal yang masih berada dalam periode pertumbuhan. Efek perawatan dengan menggunakan peranti ini adalah kombinasi perubahan tulang dan gigi. Inclinasi insisivus atas cenderung meningkat sementara inclinasi insisivus bawah menurun, sehingga membantu dalam koreksi *crossbite* anterior.



Gambar 5. Foto intraoral setelah perawatan



Gambar 6. Foto ekstraoral setelah perawatan



Gambar 7. Foto panoramik dan sefalometri setelah perawatan

Analisis sefalometri sebelum dan setelah perawatan (Tabel 1), terjadi peningkatan sudut SNA dan sudut SNB berkurang, menunjukkan keefektifan perawatan dengan menggunakan *inverted labial bow* yang dikombinasikan dengan sekrup ekspansi. Perubahan dalam pengukuran linier dan inklinasi dari insisivus maksila dan mandibula (*insisivus maksila proklinasi* dan *retroklinasi insisivus mandibula*) berkontribusi dalam mendapatkan overjet positif. Mandibula ditahan pertumbuhannya dengan cara mengaktifkan *labial bow* sehingga secara bertahap menekan dengan ringan permukaan labial gigi insisivus mandibula. *Inverted labial bow* ini juga memberikan efek retroklinasi gigi insisivus mandibula untuk mengoreksi *crossbite* anterior. Gaya untuk mendorong insisivus maksila ke labial didapatkan dari aktivasi sekrup ekspansi. Setelah *crossbite* anterior terkoreksi, maksila dapat mengalami pertumbuhan normal. Sejalan dengan laporan kasus ini, Majanni AMR dan Hajeer MY menyatakan bahwa penggunaan *inverted labial bow* menghambat pertumbuhan mandibula dan menyebabkan sedikit perpindahan anterior titik mandibula. Hambatan pertumbuhan mandibula terjadi karena efek dari *inverted labial bow* yang menyentuh permukaan labial gigi anterior mandibula.⁸

SIMPULAN

Terdapat berbagai jenis peranti fungsional atau ortopedi untuk mengoreksi maloklusi Kelas III skeletal pada periode pertumbuhan. Laporan kasus ini menunjukkan keberhasilan perawatan maloklusi Kelas III skeletal dengan retrognati maksila dan mandibula yang normal dengan menggunakan *inverted labial bow* dan sekrup ekspansi. Perawatan ini memungkinkan pertumbuhan dan perkembangan fasial yang baik, mencegah keparahan maloklusi yang akan megakibatkan konsekuensi yang lebih parah. Terjadi perbaikan tampilan dan profil wajah pasien pada akhir perawatan. Perbaikan profil wajah ini dapat dicapai dengan sedikit rotasi mandibula ke bawah dan ke belakang serta perubahan inklinasi insisivus. Konkafitas profil terkoreksi.



ANDALAS DENTAL JOURNAL

Fakultas Kedokteran Gigi Universitas Andalas
 Jalan Perintis Kemerdekaan No. 77 Padang, Sumatera Barat
 Web: adj.fkg.unand.ac.id Email: adj@dent.unand.ac.id

KEPUSTAKAAN

1. Proffit WR. A Textbook of contemporary orthodontics. 4th ed. St Louis, Mosby; 2007. p. 689-707.
2. Khan MB, Karra A. Early Treatment of Class III Malocclusion: A Boon or a Burden? *Int J Clin Pediatr Dent.* 2014; 7(2): 130-136.
3. Tagrida SG, Alhelali AT, Almadani SNH, Al-Tawi DA, Musairy LJ, Alghamdi AM et al. Orthodontic Management for Class III Malocclusion. *The Egyptian Journal of Hospital Medicine* 2017; 69(4): 2286-93.
4. Valli B. Management of Class III Malocclusion in children. *International Journal of Current Advanced Research* 2017; 6(5): 3641-4.
5. Proffit WR. The timing of early treatment: An overview. *Am J Orthod Dentofacial Orthop* 2006; 129: S47-9.
6. Machado AW, Caldas SGR, Maia LGM. Early correction of a developing Class III malocclusion with a removable appliance. *Dent Oral Craniofac Res.* 2016; 2(5): 359-61.
7. Pattanaik S, Mohammad N, Parida S, Sahoo SN. Treatment modalities for skeletal Class III malocclusion: early to late treatment. *IJSS Case Report & Reviews.* 2016; 2(8); 28-33.
8. Majanni AMR, Hajeer MY. The Removable Mandibular Retractor vs the Bone-anchored Intermaxillary Traction in the Correction of Skeletal Class III Malocclusion in Children: A Randomized Controlled Trial. *J Contemp Dent Pract* 2016; 17(5): 361-371.
9. Al-Khalifa HN. Orthopedic Correction of Class III Malocclusions during Mixed Dentition. *Open Journal of Stomatology.* 2014; 4: 372-380.
10. Bacetti T, Tollaro I. A retrospective comparison of functional appliance treatment of Class III malocclusions in the deciduous and mixed dentitions. *European Journal of Orthodontics;* 1998. p. 309–17.
11. Almeida MR, Almeida RR, Oltramari-Navarro PVP, Conti ACCF, Navarro RL, Camacho JGDD. Early treatment of Class III malocclusion: 10 year clinical follow-up. *J Appl Oral Sci.* 2011; 19(4): 431-9.